NOV 22 1894

Anatomische Untersuchung zweier Fälle von experimentellem Secundärglaucom am Kaninchenauge.

Inaugural-Dissertation

zur

Erlangung der medicinischen Doctorwürde

der

hohen medicinischen Facultät zu Heidelberg

vorgelegt von

Ludwig Berberich

aus Seckenheim.

Decan: Prof. **Vierordt.** Referent: Prof. **Th. Leber.**

Leipzig

Wilhelm Engelmann

1894.

Separat-Abdruck

aus v. Graefe's Archiv für Ophthalmologie

XL. Band, 2. Abtheilung.

Bei seinen experimentellen Forschungen über die Entzündung[1]) machte Prof. Leber die Beobachtung, dass es in manchen Fällen, wo er durch Injection von sterilisirter Staphylococcus aureus-Aufschwemmung in die vordere Kammer des Kaninchenauges eitrige Iritis hervorgerufen hatte, nach Ablauf dieser Entzündung zur Entstehung von Secundärglaucom kam. Die Drucksteigerung führte in diesen Fällen nicht nur zur Ausdehnung der Bulbuswandung, sondern es liess sich auch, wenn die Pupille offen blieb, oder nach Resorption des sie deckenden Exsudates wieder frei wurde, das Vorhandensein von Druckexcavation der Papille mittelst des Augenspiegels nachweisen, wodurch der Befund eine vollkommene Uebereinstimmung mit dem Secundärglaucom des menschlichen Auges darbietet. Die Excavation war in einem von Prof. Leber genauer ver-

[1]) Th. Leber, die Entstehung der Entzündung und die Wirkung der entzündungerregenden Schädlichkeiten. Leipzig 1891.

folgten Falle so tief, dass der Sehnervenstamm am Eingang ins Auge eine beträchtliche Verdickung zeigte, die darauf beruhte, dass sich der Grund der Excavation weiter nach aussen erstreckte, als die Aussenfläche der Sklera. Ein Schnitt in den Sehnerven dicht an der Aussenfläche der Sklera eröffnete auch in der That die Bulbushöhlung.

Schon vorher sind von anderer Seite verschiedenfach Versuche gemacht worden, Secundärglaucom experimentell zu erzeugen, besonders seit der Aufstellung der Retentionstheorie durch A. Weber und Knies. So versuchte A. Weber[1]) zunächst durch Ligatur der hinteren Venen (venae vorticosae) am Kaninchenauge Drucksteigerung zu erzielen, was ihm aber nur in rasch vorübergehender Weise gelang. Später von demselben Autor angestellte Versuche[2]) bezweckten eine mechanische Verlegung des Kammerwinkels durch in die vordere Kammer eingeführtes Olivenöl. Der einzige von dem Verfasser ausgeführte derartige Versuch soll auch von positivem Erfolg gewesen sein. Das Auge bot das Bild des „entzündlichen Glaucoms“ mit Drucksteigerung und Vergrösserung sämmtlicher Maasse. Dass aber der Befund der Papille in diesem Fall auf eine Drucksteigerung zu beziehen war, muss ich entschieden bezweifeln. Weber schildert die normale Excavation der Kaninchenpapille als kegelförmig sich in den schief eintretenden Opticusstamm fortsetzend. Meine Figur VII auf Taf. IV ist der citirten Arbeit Webers entnommen. In dem Falle von Drucksteigerung soll nun die Excavation nicht nur nicht vergrössert, sondern fast vollständig verschwunden gewesen sein, dadurch, dass der untere Rand der Papille ventilartig in die Excavation hineingetrieben wurde, wie die Figur zeigt. Das veranlasste mich, die normale Kaninchenpapille zu untersuchen, und besonders deren Excavation,

[1]) v. Graefe's Arch. XXIII. 1.
[2]) Ibidem.

da diese einer Untersuchung bis jetzt nicht unterzogen wurde. Vertikale Serienschnitte ergaben, dass die Excavation an Schnitten der einen Seite annähernd kegelförmige Form hat mit etwas überhängendem, unterem Rand. Nach der andern Seite zu wird der Boden der Excavation breiter und diese selbst flacher von annähernd viereckiger Gestalt ohne prominente Ränder. Sie verliert dann immer mehr an Tiefe und gleicht sich so nach dieser Seite hin aus. Die Figuren IV, V, VI auf Taf. IV erläutern das Verhalten. Es ist ganz undenkbar, dass dabei ein ventilartiges Eindrängen des untern Papillenrandes vorkommt, wie es Weber in seinem Fall beschreibt. Ausserdem wird von allen übrigen Beobachtern eine Vergrösserung der Excavation angegeben.

Ferner verursachte Schoeler[1]) Drucksteigerung durch Cauterisation des Theiles der Sklera, in dem die Venae ciliares anteriores das Gebiet der vorderen Kammer verlassen. Schoeler verzeichnete folgende Ergebnisse seiner Versuche:

1) „Verbrennt man mit einer glühenden Stricknadel bei punktueller oder flächenhafter Berührung der Augenoberfläche den Limbus und seine Nachbarschaft, so entwickeln sich, je nach der Intensität der Verbrennung, mehr oder minder ausgeprägt, folgende Symptome: bedeutende Drucksteigerung bis zur Steinhärte, Blässe der Papille, Unterbrechung im Blutstrom der Retinalvenen bis zum völligen Unsichtbarwerden aller Retinalgefässe, Excavation der Papille, rauchige Trübung der Linse und der Hornhaut wie völlige Anästhesie der letzteren treten auf. Die gleichen Erscheinungen werden auch bei partieller Verbrennung des Limbus beobachtet. Die Dauer derselben schwankt zwischen 10 Minuten bis 1—2 Stunden, je nach der Intensität der Verbrennung.

2) Circuläre Verbrennung der Hornhaut wie der Sklera in grösserem Umfang ruft die gleichen, nur der Intensität nach

---

[1]) v. Graefe's Arch. XXV. 4.

schwächeren Erscheinungen wie die Verbrennung des Limbus hervor.

3) Die Unterbindung der Venae vorticosae führt zu keiner bemerkenswerthen Drucksteigerung. Das im Mittel nur 2 mm betragende Ansteigen derselben hält überdies nicht an, sondern es sinkt das Hg. im Manometer in kürzester Zeit auf seinen Ausgangspunkt zurück."

Wie schon oben berichtet ist, führte in den Versuchen von Prof. Leber der Zufall das Resultat herbei, was in den eigens zu dem Zwecke angestellten Versuchen anderer Autoren nicht erzielt worden war. Auch Wagenmann hatte Gelegenheit, bei seinen Versuchen über Keratoplastik und die Folgen der Beseitigung des Hornhautendothels, derartige Beobachtungen zu machen. Hier kam es, wenn die Wiederherstellung der vorderen Augenkammer längere Zeit ausblieb, zur Entstehung von Bulbusektasie durch Steigerung des intraocularen Drucks und zu ophthalmoskopisch nachweisbarer Druckexcavation. Von den Versuchen[1]) sind es zwei, die hierher gehören:

Versuch 3. Aus der Cornea wurde ein Lappen mit oberer Brücke ausgeschnitten und durch Nähte wieder eingefügt; die vordere Kammer wurde dabei aufgehoben und die Iris fast ringförmig adhärent. Die vordere Kammer stellte sich nur unvollkommen wieder her, aber trotzdem wurde der vordere Bulbusabschnitt etwas ektatisch. Viel positiver fiel Versuch 4 aus; hier wurde zunächst ein Lappen mit Brücke gebildet, genäht und dann die Brücke durchschnitten. Es bildete sich eine vordere, circuläre Synechie, die vordere Kammer wurde ganz aufgehoben. Schon nach 6 Wochen war der Bulbus hart und ektatisch, ophthalmoskopisch war eine tiefe Excavation zu sehen, die allmählich sehr hochgradig wurde.

In neuester Zeit sind von Ulrich[2]) dahinzielende Versuche angestellt worden, deren leitende Idee war, „das normaliter spongiöse, gefässreiche Irisgewebe in ein atrophisches, fibrös verdichtetes zu verwandeln und dadurch

[1]) v. Graefe's Arch. XXXIV. 1.

[2]) Arch. für Augenheilk. von Knapp u. Schweigger XXV. 92.

möglichst viel Blutgefässe zur Obliteration zu bringen.“ Zu diesem Zweck wurden multiple Excisionen aus der Hornhaut gemacht und die Iris durch mehr oder weniger ausgedehnte Einheilung zur Vernarbung gebracht. In 11 derartigen Fällen trat 5 mal Secundärglaucom auf, d. h. deutlich nachweisbare Drucksteigerung, in 4 andern war sie zweifelhaft und in zweien trat Phthisis bulbi ein.

In den 5 Fällen von Secundärglaucom, die 4 bis 10 Wochen in Beobachtung waren, trat 3 mal vollständig circuläre vordere Synechie ein, die beiden übrigen Male bestanden sehr ausgedehnte Adhäsionen der Iris an die Cornea mit theilweiser Verlegung des Kammerwinkels. Die 4 andern Fälle, ohne deutliche Drucksteigerung, waren 8 bis 10 Monate in Beobachtung; in allen 4 Fällen waren zahlreiche vordere Synechieen vorhanden, der Kammerwinkel in 3 Fällen verengt, dabei wurde 2 Mal Beginn von Keratoglobus beachtet. Iris und Ciliarkörper waren in allen Fällen theils atrophisch, theils hyperämisch. Offenbar war bei diesen, von Ulrich angestellten Versuchen, das Verhalten des Kammerwinkels das entscheidende Moment und nicht der Ernährungszustand der Iris.

So verschieden auch die Eingriffe in den von Th. Leber und den von Wagenmann angestellten Versuchen waren, so stimmen sie doch darin überein, dass es bei beiden zur Verwachsung des Kammerwinkels kam, einer Veränderung, die seit den Untersuchungen von Ad. Weber und Knies in ätiologische Beziehung zur Entstehung der Drucksteigerung beim Glaucom gebracht wird. Dass die bisherigen Versuche, Glaucom beim Thiere experimentell zu erzeugen, keine oder wenigstens keine beweiskräftigen Erfolge zu verzeichnen gehabt haben, hat seine Ursache wohl darin, dass bisher noch keine Methode gefunden worden ist, durch welche mit Sicherheit eine Verwachsung des Kammerwinkels bewirkt werden kann. Dass aber bei so verschiedenen Eingriffen wie die oben genannten, die

nur in ihrem mitunter erfolgten Ausgang in Verwachsung des Kammerwinkels übereinstimmen, gerade in diesen Fällen Drucksteigerung und Sehnervenexcavation auftrat, kann als eine nicht unwichtige Stütze der Retentionstheorie des Glaucoms betrachtet werden.

In den von Prof. Leber angestellten Versuchen waren die glaucomatös gewordenen Augen nur soweit untersucht, um die im Leben gestellte Diagnose zu sichern, aber noch nicht genauer in allen ihren Theilen mikroskopisch durchforscht worden. Da es von Wichtigkeit erschien, die Uebereinstimmung mit dem path.-anat. Befunde des Glaucoms am menschlichen Auge in eingehender Weise zu prüfen, wurde ich von Herrn Prof. Leber mit der histologischen Untersuchung dieser Fälle beauftragt.

Es standen mir dazu zwei Augen zu Gebote, von denen das eine, von Secundärglaucom ergriffen, von Versuch 69 (1886) herstammte[1]), während das andere mit Intercalarstaphylom zum Versuch 31 (1885) gedient hatte. Der Beschreibung des anatomischen Befundes werde ich in jedem Falle einen Auszug aus den Versuchsprotokollen von Prof. Leber vorausschicken.

1. Fall (Versuch 69, 1886).

In die vordere Augenkammer eines weissen Kaninchens wurde eine durch Kochen sterilisirte Suspension von Staphylococcus aureus injicirt, deren Wirksamkeit wohl etwas abgenommen hatte, indem ein Theil der schädlichen Substanz durch Dialysirung ausgezogen worden war. Die Injection musste gleich darauf wiederholt werden, da das erste Mal der grösste Theil der Flüssigkeit wieder abfloss. Gleichzeitig mit der Injection wurde mit der dazu benützten Flüssigkeit eine Controlcultur auf Nähragar angestellt, die negativ ausfiel. Am folgenden Tage fand sich starke Injection und Chemosis, diffuse Hornhauttrübung, Irishyperämie und reichliche, eitrig fibrinöse

[1]) Th. Leber, Die Entstehung der Entzündung etc. S. 132 und 133.

Exsudation in der vorderen Kammer. Sensibilität der Hornhaut auffallend herabgesetzt. Nach drei Tagen war die Hornhaut etwas weniger getrübt und zeigte sich wieder etwas empfindlich. Das Exsudat in der vorderen Kammer nahm von da an allmählich ab und war nach 7 Tagen grösstentheils resorbirt. Die Hornhaut blieb aber noch immer diffus getrübt und es stellte sich Vascularisation vom Rande her ein; Iris noch stark hyperämisch. Unter zunehmender Breite der Randvascularisation kam es dann, 10 Tage nach der Injection, zu deutlicher Ektasie der Hornhaut. Die Trübung nahm wieder zu, sodass die Pupille nicht deutlich zu erkennen war. Der Zustand blieb von jetzt an bis zum 15. Tage nach der Injection ziemlich unverändert, nur dass die Injection der Bindehaut allmählich abnahm. Die Randvascularisation hatte jetzt 2 mm Breite. Die Hornhauttrübung nahm von da an wieder ab, die Vascularisation fing am Hornhautrande an, sich etwas zu lichten, während die Ektasie des Bulbus allmählich weiter zunahm. Das Auge wurde von jetzt ab längere Zeit nicht beobachtet und zeigte, als es nach 4 Monaten wieder zur Untersuchung kam, folgenden sehr merkwürdigen Zustand:

Die Hornhautmitte hatte sich vollständig wieder aufgehellt, während der Rand von einer 4—6 mm breiten, weissen sklerosirenden Trübung eingenommen war, die von der Sklera meist scharf abgesetzt war. Die Hornhaut war beträchtlich vergrössert, ihr horizontaler Durchmesser betrug 16, der vertikale 15 mm. Die Pupille erschien rund und frei von Exsudat, die Iris zart, etwas atrophisch, ihre Randteile stark, aber ungleichmässig zu durchleuchten, die vordere Kammer tief, die Irisperipherie mit der am Rand getrübten Hornhaut verwachsen. Die ophthalmoskopische Untersuchung ergab eine ungewöhnlich tiefe Excavation der Sehnervenpapille. Diese erschien dabei nicht wie sonst beim Kaninchen horizontal oval, sondern auffallend rund; die Markstrahlung stark atrophisch und die Netzhautgefässe sehr eng. Drei Monate später war der Befund derselbe, nur hatte die Excavation an Tiefe zugenommen, trotzdem wurde constatirt, dass die Pupille noch auf Lichtwechsel reagirte und dass das Thier bei Beleuchtung mit dem Spiegel das Auge schloss.

Anatomische Untersuchung.

Die Maasse, die von dem Bulbus genommen wurden, waren folgende:

Der sagittale Durchmesser 17,5 mm, grösster äquatorialer Durchmesser 18,7, Durchmesser in der Ebene der Hornhautbasis 14 mm. Der vordere Bulbusabschnitt ist erheblich vergrössert; in sagittaler Richtung betrug der Abstand vom Hornhautscheitel bis zu der durch die Sklerocornealgrenze gelegten Ebene 5—6 mm, dabei war die vordere Kammer ziemlich seicht. Die Iris war von ihrer Insertion an in einer Breite von etwa 3—4 mm an die Peripherie der Cornea angeheftet, die Cornea erschien nirgends im geringsten gedehnt und verdünnt, ihre Dicke betrug durchschnittlich 1 mm, während die Sklera theilweise weniger als $^1/_4$ mm an Dicke hatte und an ihrer dicksten Stelle kaum $^1/_2$ mm erreichte. Die Cornea ist ringsum vom Rande her etwa in der Breite von 4—5 mm vascularisirt, und in etwa derselben Ausdehnung an ihrer hintern Fläche von einer neugebildeten Bindegewebsschicht bedeckt. Der Opticus ist an seiner Eintrittsstelle in den Bulbus ampullenförmig aufgerieben, indem sich eine tiefe Excavation der Papille bis in den Stamm des Opticus hinein erstreckt; dieselbe war durch einen Querschnitt an der Eintrittsstelle des Opticus in das Auge eröffnet worden.

Im einzelnen betrachtet, bietet der vordere Bulbusabschnitt die hochgradigsten Veränderungen. Zunächst ist der gefässhaltige Limbus conjunctivae ziemlich weit auf die Cornea vorgeschoben, enthält weite Gefässe und in geringer Ausdehnung eine dichte Infiltration mit Rundzellen. Der Uebergang in die eigentliche Cornea ist bezeichnet durch das deutliche Hervortreten von Cylinderzellen in der tiefsten Schicht des Epithels.

Die Bowman'sche Membran ist wenig entwickelt; die oberste Schicht der Grundsubstanz der Hornhaut ist noch eine ziemliche Strecke weit von Gefässen durchzogen, in deren Umgebung auch einige Leukocyten liegen; auch zeigt diese Schicht vermehrten Kerngehalt. Das Epithel der Hornhaut zeigt ebenfalls Veränderungen; die Schicht der platten Zellen ist vielfach blasig abgehoben, besonders an den peripheren Theilen, was zwar zum Theil Präparationswirkung ist, aber doch auf eine Lockerung des Zusammenhangs der Zellen bezogen werden muss. Des öfteren trifft man auch einzelne verhornte Epithelien durch blasige Degeneration der darüberliegenden Zellen emporgehoben. Durch die Blasenbildung mag wohl auch die Schicht der platten Zellen zum Theil verloren gegangen sein, die Cylinderzellen ragen dann wie zerfasert hervor; sie erscheinen durchweg stark entwickelt, in die Länge gezogen und

stellenweise verschmälert, sodass Lücken zwischen ihnen sichtbar sind. Die Basaltheile dieser Zellen sind körnig trüb und grenzen sich scharf gegen die leicht gefärbte substantia propria der Cornea ab. Hie und da sind Leukocyten dazwischen gelagert. Durch Vergrösserung und Blasenbildung in den Cylinderzellen werden stellenweise die andern auseinandergedrängt, sodass eine zwiebelähnliche Anordnung entsteht. Die Bowman'sche Membran zeigt an einer Stelle im peripheren Theil eine umschriebene, flache, hüglige Auflagerung von netzförmigem Bindegewebe mit einzelnen Lymphzellen. Die peripheren Theile der Grundsubstanz der Hornhaut sind reichlich vascularisirt, die Gefässe erstrecken sich so weit, wie innen die noch zu beschreibende bindegewebige Auflagerung. In dem Bereich der Gefässe, in der tiefsten Schicht, treten auch zahlreiche, kleine, ovale Lücken zwischen den Lamellen auf, sie fehlen im centralen Theil. Die Kerne sind wohl im allgemeinen vermehrt und von blasserer Färbung als die Leukocytenkerne in der Umgebung der neugebildeten Gefässe.

Die Descemet'sche Membran ist verschiedenfach durchbrochen und zwar liegen die meisten Defecte in der obern Hälfte, nur ganz kleine nach unten, während das Centrum ganz davon frei ist. Die Ränder dieser Defecte sind meistens, wie auch sonst die Regel ist, nach aussen umgeklappt. Zuweilen finden sich an einem und demselben Schnitt zwei oder sogar drei solcher Defecte neben einander. Der Rand der Defecte zeigt sich unregelmässig, wie zerfressen. Die Lücken sind von fibrillärem Bindegewebe ausgefüllt, das die Innenfläche der Cornea in ihrem ganzen peripherischen Abschnitt bedeckt und dessen Structur auf dem Dickendurchschnitt der der Cornea ähnlich ist. Ueber dieses Gewebe erstreckt sich zum Theil das Endothel hinüber und hat auch wieder eine neue, zarte Glashaut an seiner äussern Fläche ausgeschieden. Das organisirte Gewebe ist sehr gefässarm und schliesst auch nicht viele Zellen ein. Unter diesem Gewebe ist die Descemet'sche Membran vielfach durch eine Auflagerung glashäutiger Substanz verdickt, die sich scharf von der alten Glashaut abgrenzt. Am centralen Theil konnte ich übrigens auch eine kleine drusenartige Neubildung von Glashaut beobachten, eine vollständig abgeschnürte, von Endothel umgebene Kugel. Von der Lage und den Durchmessern der Defecte der Descemet'schen Membran wurden nun an zahlreichen, in passenden Abständen von einander befindlichen

Schnitten Maasse genommen und auf die Fläche übertragen, wodurch es gelang, eine anschauliche Vorstellung von der Zahl, Lage und Ausdehnung der Defecte zu erhalten (Vergl. Fig. II).

Wie erwähnt, liegt die Irisperipherie in grosser Ausdehnung der Cornea an; wo sie sich von ihr abhebt, ist sie mit der den angrenzenden Theil der Cornea bedeckenden Bindegewebsmembran fest verwachsen; daneben sieht man stellenweise von ihrer vordern Fläche aus Stränge von Irisgewebe zur Bindegewebsschwarte hinüberziehen. Der mit der Hornhaut verwachsene, periphere Theil der Iris ist stark verdünnt, am stärksten am obern Rande, wo eine Strecke weit nur eine minimal dünne, nur 1 bis 2 Zellen starke Lamelle erhalten geblieben ist. Dass es sich um die atrophirte Iris handelt, erkennt man weiterhin aus den auf ihrer hintern Fläche aufsitzenden Ciliarfortsätzen und ihrer Lage auf der Innenfläche der Cornea, welche als solche an der Descemet'schen Membran kenntlich ist. Letztere zeigt auch hier eine stellenweise Unterbrechung. Weiter entfernt vom Hornhautrande schiebt sich zwischen die atrophirte Iris und die Hornhaut nicht selten bereits das oben erwähnte Bindegewebe in dünner Schicht ein. Diese stark verdünnte Parthie der Iriswurzel stellt offenbar den ersten Anfang eines Intercalarstaphyloms dar, wobei aber die Cornea noch keine Verminderung ihre Dicke erfahren hat. Der freie Theil der Iris ist in seiner Dicke sehr wechselnd und etwas gefässarm; das Endothel ist stellenweise normal, stellenweise gewuchert. Hinter und zwischen ihm liegen auf der vordern Fläche der Iris massenhaft Riesenzellen, grosse und etwas kleinere, meist platt, mit gelblichem, körnigem Inhalt, der ganz den Eindruck fremden, von der Zelle aufgenommenen Materials macht, vermuthlich aus der eingeführten Cokkenmasse entstanden. Das Gewebe der Iris ist sehr zart und fehlt auch am Pupillarrand fast ganz, so dass hier der anscheinend unveränderte Sphincter pupillae fast allein die ganze Dicke einnimmt. Im Umfang der Pupille finden sich auch einige zarte, bindegewebige Auflagerungen auf der Kapsel, welche hinteren Synechien im Leben zu entsprechen scheinen.

Von besonderem Interesse ist das Verhalten des Kammerwinkels, welcher durch die periphere Adhärenz der Iris vollständig aufgehoben ist. Die Venen des circulus venosus sind noch zu erkennen, aber nicht mit Blut gefüllt, ihre Wand wie auch die der skleralen Venen kernreich. Die Fasern des lig. pectinatum verlaufen ganz meridional und sind fest aufeinander

und an die Cornea angepresst; der Randtheil der Iris ist, wie schon bemerkt, bis auf eine zarte Lamelle verdünnt.

An der Linse nebst Kapsel sowie an der Zonula finden sich keine nennenswerthen Anomalien.

Die Retina ist, wohl durch die Präparation, vollständig abgehoben und haftet nur noch an der Papille und der Ora serrata, ausserdem ist sie verschiedenfach (artificiell) eingerissen. Abgesehen von der Umgebung der Papille zeigt sie vielfach locale Kernvermehrung geringen Grades und blasige, cystoide Veränderung und Abhebung der Stäbchenschicht, die aber vielleicht mangelhafter Conservirung zuzuschreiben ist. Abnormitäten bietet sie nicht. Nach dem Glaskörper zu liegt ihr eine blass feinkörnige und klumpige Eiweissmasse auf, die vereinzelt Rundzellen enthält, und durch welche die Hyaloidea mehr oder minder weit hüglig abgehoben ist. Die pars ciliaris retinae zeigt geringe cystoide Degeneration. Das Retinalepithel liegt überall der Chorioidea auf und ist in der Nähe der Papille leicht gewuchert. Die (sonst pigmentlosen) Zellen sind grösstentheils von gelblichen, fettartig glänzenden Körnchen dicht erfüllt. Viele derselben enthalten auch grössere goldgelbe Körner und Klümpchen von unregelmässiger Gestalt, bald vereinzelt, bald auch in reichlicher Menge.

Die Chorioidea ist ebenfalls durch die Präparation etwas von ihrer Unterlage abgehoben und die Suprachorioidea aufgelockert. Sie ist dünn und erscheint besonders im hintern Bulbustheil zusammengepresst und etwas kernreich. An einer Stelle findet sich eine umschriebene Anhäufung von Rundzellen in der Umgebung eines Gefässes.

Die venae vorticosae sind überall mit Blut gefüllt; ihre perivasculären Lymphräume treten stellenweise als Spalten hervor, die nur selten einige Lymphkörperchen enthalten. Das Endothel der Gefässe zeigt keine Abnormitäten.

Der Glaskörper besitzt die gewöhnliche, zart fibrilläre Structur und enthält nur sehr spärliche, vereinzelte Zellen. Die Membrana hyaloidea ist, wie erwähnt, theilweise durch eiweisshaltiges Exsudat von der Retina abgehoben.

Die Sehnervenpapille zeigt die schon genannte ungewöhnlich breite und tiefe Excavation, durch welche der Opticusstamm am Eintritt in das Auge eine sehr bedeutende Verdickung erfährt. Die grösste Breite der Grubenbildung in der Ebene der (vertical gerichteten) Schnitte beträgt nahezu $1^3/_4$ mm. Am unteren Rande ist fast nur noch die Opticusscheide stehen

geblieben, während nach oben noch eine ca. $^1/_2$ mm dicke Lamelle atrophischer Opticussubstanz die Excavation begrenzt. Die Nervenfasern sind stark atrophirt, das Stützgewebe gewuchert, verdichtet und kernreich, stellenweise auch von gelben Klümpchen veränderter Blutkörperchen durchsetzt. Auf der Innenfläche der Papille ist eine Schicht neugebildeten, reticulären Zellgewebes aufgelagert. Die angrenzende Retina ist eine Strecke weit ziemlich degenerirt, die Körnerschichten treten erst in einigem Abstand als getrennte Schichten auf, die Faserschicht ist auch weiterhin atrophirt. Die bündelweise Anordnung der Nervenfasern und auch die Markscheiden sind im Bereich des Opticusstammes noch gut erhalten; nach der Papille hin nimmt der Kernreichthum zu und die Nervenfasern verlieren sich mehr und mehr zwischen sich in verschiedener Richtung durchflechtenden Faserzügen, die im Grunde der Excavation stark nach hinten vorgewölbt sind, besonders oben. Am Grund der Papille findet sich ein kernreiches, mächtiges Bindegewebe mit zahlreichen Lücken. An Präparaten, die nach Weigert'scher Methode gefärbt sind, tritt normale Färbung der Markscheiden erst in ca. 5 mm Entfernung hinter dem Auge auf.

Gegen den Bulbus zu wird die Färbung für das blosse Auge schwächer und hört bald gänzlich auf, wobei sowohl die Intensität der Färbung als die Zahl der noch gefärbten Fasern abnimmt; zuletzt sieht man nur noch am Rande des Nerven ganz vereinzelte, schwach gefärbte Markscheiden, im Innern fehlen sie vollständig. Doch erstreckt sich hier die vollständige Atrophie nicht auf den ganzen Querschnitt, da an Schnitten vom obern Papillarrand wieder schwach gefärbte Fasern zum Vorschein kommen, die eine Strecke weit in die Retina zu verfolgen sind, während sie im untern Theil des Bulbus ganz fehlen.

Der 2. Fall (Vers. 31, 1885)

betraf das linke Auge eines schwarzen, weissgescheckten Kaninchens. Es wurde durch eine kleine Lanzenmesserwunde ein Stückchen alkoholischen Extractes von Staphylococcus aureus in die vordere Kammer eingeschoben, von wo es zunächst durch das abfliessende Kammerwasser wieder nach aussen in den Bindehautsack geschwemmt wurde; der gerinnende humor aqueus schloss aber das Extractstückchen ein und hinderte so dessen

Zertheilung, so dass es sich wieder in das Auge hineinbringen und bis vor die Pupille vorschieben liess. Das Auge zeigte von Anfang an nur geringe Injection, die bald wieder zurückging. Die Pupille wurde vollständig von dem in Fibrin gehüllten, gelblichen Extract bedeckt. Auch der umgebende Theil der Iris war von Fibringerinnsel überlagert, während der periphere Theil der Iris freiblieb.

Empfindlichkeit der Hornhaut herabgesetzt. Am 3. Tage trat ein hypopyonartiger Absatz am Boden der vorderen Kammer auf, der aber im Lauf der nächsten Zeit allmählich zurückging, während das Exsudat in der Pupille und auf der Iris sich weniger verminderte. Es trat dabei am obern und untern Hornhautrand ein ca. 1 mm breiter Saum von Vascularisation auf. 14 Tage nach der Injection fand sich folgender Zustand: Die Injection grösstentheils verschwunden; das Exsudat in der vordern Kammer mit Ausnahme der Pupille resorbirt, letztere völlig verschlossen; Hornhaut ektatisch, besonders nach unten hin leicht getrübt und von feinen Gefässen durchzogen, ihre Empfindlichkeit noch merklich herabgesetzt; vordere Kammer aufgehoben; die Sklerocornealgrenze stellt im unteren Umfang eine bis 6 mm breite, bläuliche Zone dar, deren peripherer Rand durch den etwas verbreiterten und aufgelockerten Pigmentsaum des Epithels bezeichnet wird, während der centrale Rand ohne Pigmentirung sich scharf gegen die durchsichtige Hornhaut absetzt. Etwa 2 Monate nach Einführung des Extractes war die Injection ganz geschwunden und die Pupille durch Resorption des Exsudates wieder ziemlich frei geworden; am untern Pupillenrande war ein breiter, durchbrochener Pigmentsaum der Linsenkapsel aufgelagert. Die den Umfang der Hornhaut einnehmende, bläuliche, getrübte Zone muss nach dem ihren peripheren Rand bezeichnenden Pigmentstreifen der Hornhaut zugerechnet werden, obgleich sie die Wölbung der Sklera besitzt, und wie diese aussieht, und obwohl die Iris sich an ihren centralen Rand ansetzt, sodass die vordere Kammer sich nicht bis in ihren Bereich erstreckt. Diese bläuliche Zone ist jetzt nach innen unten 2,5 mm, gerade nach unten 1,5 mm, nach aussen ca. 0,5 mm breit; nach unten grenzt daran noch eine etwa ebenso breite Zone, in deren Ausdehnung die Sklera eine dunkelgraue Verfärbung darbietet. Der Augenhintergrund zeigt ausser einer geringen Excavation keine Veränderung. Als das Auge 1 Jahr später enucleirt wurde, war die Cornea getrübt, sodass der Zustand

der Pupille nicht mehr zu erkennen war, und ihr Rand war jetzt von einem zum Theil erheblich verbreiterten Pigmentsaum umgeben, dessen Breite nach aussen unten 4—5 mm erreichte, nach unten 2 mm, während er nach den andern Seiten die normale Breite nicht erheblich übertraf. An dem Theil des Umfangs, wo der Pigmentring verbreitert war, unterschied man einen dichteren, äusseren Saum von ca. 2 mm Breite und einen lockeren, zartgestreiften inneren. Das enucleirte Auge zeigte die schon im Leben beobachtete, beträchtliche Vergrösserung des vorderen Bulbusabschnittes durch Ektasie der Ciliargegend, besonders im untern Umfang. Dasselbe wurde im vertikalen Meridian durchschnitten. Es fand sich dabei die Pupille weit und frei von Auflagerung, auch in der vorderen Kammer kein Exsudat; dagegen bestand ein vollständiger Verschluss des Kammerwinkels durch Verwachsung der Irisperipherie mit der Hornhaut. Die Ektasie zeigte die Formation des Intercalarstaphyloms. An der Papille eine geringe Druckexcavation.

Histologischer Befund.

Das Hornhautepithel zeigt auffallende Veränderungen. In der Nähe des obern und unteren Randes nimmt seine Dicke stetig ab und zwar sowohl durch geringere Höhe der Zellen, als durch Verminderung ihrer Zahl, sodass bald nur noch eine einzige Schicht kubischer Zellen übrig ist. An anderen Stellen lagert sich über diese wieder eine dünne und weiterhin stärker werdende Schicht platter Zellen darüber, auch nehmen die Zellen der tiefsten Schicht wieder Cylinderform an. Stellenweise ist die Schicht der platten Zellen in der Ablösung begriffen. Die Dicke und Beschaffenheit der Epithelschicht wechselt von einer Stelle zur andern; in der Hornhautmitte ist die Dicke und das Verhalten am meisten der Norm entsprechend. Auch andere Unregelmässigkeiten in der Gestalt und Anordnung der Zellen kommen da und dort vor. In der Randzone sind die Zellen der tiefsten Schicht sämmtlich, die der oberen theilweise pigmentirt, die Pigmentirung erstreckt sich, wie im Leben bemerkt wurde, ziemlich weit nach der Mitte hin; sie findet sich auch da, wo nur eine Zellenschicht vorhanden ist, und fängt nach einer kleinen Unterbrechung wieder auf's neue an. Die verschiedene Gestalt und Grösse der Zellen beweist, dass es sich bei der Dickenabnahme des Epithels um vitale Vorgänge handeln muss, wenn auch viel-

leicht ein Theil der platten Zellen erst während der Härtung abgestossen worden ist.

Die Bowman'sche Membran ist meistens undeutlich, hie und da zeigt sie kleine, hüglige Verdickungen. Die peripheren Theile der Hornhautgrundsubstanz und der angrenzende Limbus der Conjunctiva sind mässig mit Zellen infiltrirt. Die erstere ist in einer ziemlich breiten Randzone von neugebildeten Gefässen durchzogen.

Die Descemet'sche Membran ist im obern Bulbustheil durchbrochen, der Defect aber durch Anlagerung und Organisation von Exsudat und Neubildung von Endothel verschlossen. Auch im untern Bulbustheil finden sich kleine Defecte derselben an 3—4 Stellen, ebenfalls durch Exsudate und wucherndes Endothel wieder ausgefüllt. Ferner finden sich im obern Theil am Rand der vordern Synechien mehrere Drusenbildungen. Der periphere Theil der Iris haftet oben breit an der Descemet'schen Membran, unten ist die Synechie zum Theil gelöst, nur eine schmale Zunge liegt noch über dem Kammerwinkel. In der Iris selbst ist kaum eine Veränderung sichtbar.

Der Ciliarkörper ist etwas atrophisch, der Ciliarmuskel stark verschmälert. Die Zonula ist auf der Seite des Intercalarstaphyloms mächtig entwickelt, während sie auf der entgegengesetzten Seite beinahe fehlt, die Linse ist dadurch etwas nach der Seite des Staphyloms gezogen, sodass man von einem geringen Grad von Luxation sprechen kann. Sonstige Veränderungen zeigt die Linse nicht.

Das Intercalarstaphylom liegt im untern Theil des Bulbus, die Sklera in der ganzen Ausdehnung stark verdünnt. Die Fasern der Sklera erleiden am Rande der Ektasie eine Trübung und feine Granulierung, die nach dem Centrum des Staphyloms zunimmt, die Kerne scheinen vermehrt und werden lang und spindelförmig, die Grenzen der Fasern werden undeutlich und nur meridionale Fasern sind noch zu sehen. An den hochgradigsten Stellen sieht man nur trübes Gewebe, in dem die Kerne kaum noch sichtbar sind. Die Episklera zeigt geringe Infiltration. Die übrige Sklera ist durchweg normal.

Die Hyaloidea ist fast überall von der Retina abgehoben. Zwischen beiden liegen Fettkörnchenzellen und Eiweissklumpen.

Die Retina zeigt keine Veränderung.

Die Chorioidea ist etwas atrophisch; an den venae vorticosae ist keine Veränderung sichtbar.

Die Excavation ist weit geringer als im ersten Falle, aber doch entschieden breiter und tiefer als am normalen Auge, auch erscheinen die Faserzüge in ihrem Grunde deutlich nach hinten ausgebuchtet und die Nervenfasern abgeknickt; auch ist die Dicke der Nervenfaserschicht am Rande der Papille und in der angrenzenden Retina deutlich vermindert; auch nach Färbung mit der Weigert'schen Methode ergiebt sich ein gewisser Grad von Atrophie der Substanz; im Ganzen erscheinen die Fasern gelockert, spärlicher und lassen sich in der charakteristischen Färbung viel weniger weit als in der Norm in die Netzhaut hinein verfolgen.

Sowohl aus den angeführten Auszügen der Protokolle, als aus den erwähnten Veränderungen der beiden Augen ist ersichtlich, dass es sich um Ausgänge einer eitrig-fibrinösen Entzündung des vordern Bulbusabschnittes handelte, im ersten Falle heftiger und von längerer Dauer als im zweiten. Der Endeffect war in beiden Fällen intraoculare Drucksteigerung, die sowohl zu pathologischer Excavation der Papille als zu Ektasie der Bulbuswand in der Gegend der Corneoskleralgrenze führte, Veränderungen, die vom menschlichen Auge her zur Genüge als Folgen von Drucksteigerung bekannt sind. Die Uebereinstimmung mit dem Glaucom beim Menschen ist am erst beschriebenen Auge um so grösser, weil die Pupille von der Bindegewebsneubildung, welche die Hinterfläche der Hornhaut einnahm, frei blieb und nach Resorption des sie anfangs deckenden Exsudates die tiefe Druckexcavation mit dem Augenspiegel nachweisbar war. Die enorme Tiefe der Grubenbildung, die auch durch die anatomische Untersuchung bestätigt wurde und der ebenfalls ophthalmoskopisch wie anatomisch nachgewiesene, hochgradige Schwund der markhaltigen Fasern der Papille und Netzhaut lassen an der Entstehung dieser Veränderungen infolge gesteigerten Augendruckes keinen Zweifel aufkommen. Im zweiten Falle war zu der Zeit, wo die Augenspiegeluntersuchung noch möglich war, die Excavation nicht tief genug, um sie sicher als patho-

logisch bezeichnen zu können. Die anatomische Untersuchung ergab aber eine beträchtliche Tiefe der Ausbuchtung, die sicher für pathologisch anzusprechen war, was noch durch die beginnende Atrophie der Nervenfasern und die Hyperplasie des Stützgewebes bestätigt wird.

Die erste Veranlassung zur Entstehung der Drucksteigerung gab die, durch die entzündungerregende Substanz des Staphylococcus erzeugte, eitrig-fibrinöse Kerato-Iritis. Das vermuthete Mittelglied, die als Folge der Entzündung aufgetretene Verwachsung des Kammerwinkels, wurde in beiden Fällen in exquisiter Weise beobachtet, sodass wenigstens die Möglichkeit sicher steht, dass bei dem experimentellen Glaucom die gestörte Filtration aus der vorderen Kammer die Ursache von Drucksteigerung abgiebt. Natürlich können zwei gelegentlich beobachtete Fälle nicht als sicherer Beweis dienen, dass der Verschluss des Kammerwinkels hier in der That die eigentliche Ursache der Drucksteigerung gewesen ist.

Von besonderem Interesse sind die Veränderungen, welche der entzündliche Process an den Wänden der vorderen Kammer hervorgebracht hat, und zwar, abgesehen von der Verwachsung des Kammerwinkels, namentlich die verschiedenen, zum Theil multiplen Defecte der Desc. Membran und die Regenerationsvorgänge in deren Bereich durch Neubildung von glashäutiger Substanz, wie sie schon besonders eingehend durch Wagenmann geschildert worden sind. Die Figur II giebt von der Zahl und Ausdehnung der Lücken, welche die Desc. Membran bei dem Eiterbildungsprocess in der vorderen Kammer erfuhr, eine sehr anschauliche Vorstellung. Da mehrfach auch die Substantia propria der Hornhaut im Bereich der Defecte der Glashaut durch Narbengewebe ersetzt war, so handelt es sich offenbar um die Folgen von geschwürigen Processen an der Innenfläche der Hornhaut, wie sie Th. Leber bei seinen Versuchen mit Staphylococcusextracten beobachtet hat und

die bei längerer Dauer vielleicht ebenfalls zur Perforation geführt haben würden.

Das Hornhautendothel ging nicht nur im Bereich des Defectes der Glashaut, sondern auch daneben auf weite Strecken hin zu Grunde; später kam es dann zur Regeneration des Endothels von der intact gebliebenen Umgebung aus, worauf das neue Endothel unter Umständen wieder eine glashäutige Membran von wechselnder Dicke ausschied.

Im zweiten Falle führte die Schrumpfung des neugebildeten Gewebes durch Abhebung des intacten Hornhautendothels zu Drusenbildung. Im ersten Falle war diese eben nur angedeutet und die Druse ohne Zusammenhang mit dem schrumpfenden und sich nach der Iris zu retrahirenden Gewebe. Die Drusenbildung im zweiten Fall steht ganz im Einklang mit der von Th. Leber aufgestellten Ansicht über die Entstehung dieser Bildungen. Das schrumpfende Gewebe, das mit dem Endothel verwachsen war, hat dieses lamellenförmig abgehoben und dadurch zur Neubildung von Glashaut geführt, die bald leistenförmig, bald als beinahe freie Kugel erscheint.

Die Structur des der Hornhaut anliegenden, neugebildeten Gewebes ist, wie dies auch von Wagenmann und Andern beobachtet wurde, ganz der des Cornealgrundgewebes ähnlich, von letzterem aber deutlich abgegrenzt durch die alte Desc. Membran, deren Endothel geschwunden ist.

In der Substantia propria der Cornea erstreckt sich die Vascularisation nach der Mitte zu nicht über die ganze Ausdehnung der Defecte in der Desc. Membran, was aber wohl ursprünglich, wie aus dem Protokoll zu entnehmen ist, der Fall war; es darf daraus geschlossen werden, dass die Keratitis, womit auch die Beobachtung im Leben übereinstimmt, sich im Stadium der Rückbildung befand, als das Auge enucleirt wurde. Voraussichtlich wäre diese auch noch weitergegangen; darauf deuten meiner Ansicht nach die zahlreichen Riesenzellen hin, welche die in der vordern

Kammer enthaltene schädliche Substanz völlig in ihr Inneres aufgenommen hatten. Dieselben sind im ersten Auge, besonders im oberen vorderen Theil, sehr zahlreich und sowohl in dem neugebildeten Bindegewebe, wie in der Iris und deren Wurzel massenhaft anzutreffen. Die Form wechselt ebensosehr wie die Zahl der Kerne, das Protoplasma ist trüb, granulirt und enthält verschiedene rundliche und längliche Gebilde, die wie Gewebstrümmer sich ansehen; theilweise sind diese leuchtend mit Eosin gefärbt, ähnlich den eosinophilen Körnchen, die von Prof. Leber bei seinen Versuchen beobachtet wurden. Die Zellen sind in Zügen angeordnet, die sich in dem Bindegewebe an der Hinterfläche der Cornea unter dem Endothel zur Iris hinziehen, wo sie hauptsächlich in der Iriswurzel, aber auch über die Iris zerstreut, unter dem Endothel zu treffen sind. Am reichlichsten fand ich sie an der Hinterfläche der Hornhaut, wo sie an einer Stelle einen necrotischen Heerd vollständig umringt und von der Umgebung losgetrennt haben; weiterhin sieht man sie zwischen die Fasern des neugebildeten Gewebes eindringen.

Die Veränderungen des Hornhautepithels dürfen wohl als Folgeerscheinungen des gesteigerten Druckes betrachtet werden, wie sie an andern glaucomatösen Augen vielfach beobachtet sind. Insbesondere Trübung, vesiculäre Degeneration, Proliferationserscheinungen, die auf vorausgegangene Defecte hinweisen und wozu auch die im ersten Fall beobachteten Zwiebelformen im Epithel und die Verbreiterung des Pigmentsaums am Hornhautrande zu rechnen sind.

Von Seiten der Iris ist die hochgradige Atrophie und Verdünnung ihrer Randzone als Folge der Dehnung hervorzuheben; im übrigen zeigt ihr Gewebe wenig Veränderungen. Offenbar ist die Iris als gefässreiches Organ sehr widerstands- und restitutionsfähig, sogar ihre Function ist zum Theil wiederhergestellt worden, denn kurz vor der Enucleation wurde noch Pupillarreaction beobachtet.

Die Linse ist in beiden Fällen intact geblieben, der Contact mit dem Eiter war wohl ein zu kurzer, um zu einer Veränderung zu führen.

Interessant ist das Auftreten eines Intercalarstaphyloms in beiden Fällen, besonders ausgeprägt im zweiten Auge und zwar hier nach unten gelegen, eben nur angedeutet im ersten Auge und zwar nach oben gelegen; in diesem Auge finden sich auch die meisten Defecte der Desc. Membran nach oben. In beiden Fällen dürfte wohl die Localisation der Staphylome von der zufälligen Lagerung der eingeführten Substanzen und von dem Füllungsgrad der Kammer abhängig gewesen sein. Die wirksame Substanz hat vermuthlich bei ihrer Resorption aus der vorderen Kammer, wobei sie das Gewebe der Sklerocornealgrenze durchtränkte, eine Skleritis mit eitriger Infiltration und Erweichung des Gewebes hervorgerufen. Die Infiltration ging zurück und hinterliess eine wenig resistente Cornea und Sklera, die dem wachsenden Drucke nicht zu widerstehen vermochten. Die Drucksteigerung für sich allein würde am zweiten Auge keine beträchtliche Ektasie bewirkt haben, auch lässt sich damit deren Sitz in keinem der beiden Fälle genügend erklären, weil die Augenwand nicht an der dünnsten Stelle, am Aequator, sondern an der Sklerocornealgrenze ausgebuchtet wurde.

Die Chorioidea und Retina sind nur in geringerem Grade betroffen. Abgesehen von leichten entzündlichen Veränderungen lassen sie auch die Wirkung des gesteigerten Druckes erkennen, der Verdünnung und beginnende Atrophie hervorrief. Die hie und da bemerkte, aber nur ganz geringfügige Leukocytenanhäufung an den Durchtrittsstellen der Venae vorticosae ist wohl ebensowenig von Bedeutung, wie die vereinzelte, zellige Infiltration in der Chorioidea des ersten Auges. Dass die Retina trotz der hochgradigen Excavation nicht vollständig functionslos geworden ist, dafür spricht sowohl, dass noch markhaltige Nervenfasern

vorhanden waren, als auch die Angabe in dem Protokoll, dass das Thier bei Beleuchtung das Auge schloss und dass Pupillarreaction vorhanden war. Im zweiten Fall ist überhaupt die Zahl der markhaltigen Fasern nur wenig vermindert, auch deutet das wenig veränderte Aussehen der Retina auf ihre Functionstähigkeit hin.

Die vorhergehende Beschreibung der pathologisch-anatomischen Befunde der beiden ektatischen Versuchsaugen hat somit ergeben, dass nach einer experimentellen Kerato-Iritis, welche ihren Ausgang in Verwachsung des Kammerwinkels nahm, eine wahre Druckexcavation der Sehnervenpapille zur Entwicklung kommen kann. Es wird die Aufgabe weiterer experimenteller Untersuchungen sein, geeignete Methoden ausfindig zu machen, durch welche mit möglichst geringer und kurzdauernder Entzündung eine ausgiebige Verwachsung des Kammerwinkels erzielt werden kann, um dadurch festzustellen, ob wirklich, wie die obigen Befunde vermuthen lassen, Drucksteigerung und dadurch bedingte Sehnervenexcavation eine nothwendige Folge dieser Verwachsung ist. Es wird dann die Theorie des Glaucoms einen nicht unwichtigen Schritt vorwärts gethan haben.

Am Schlusse der Arbeit ergreife ich mit Vergnügen die Gelegenheit, meinem hochverehrten Lehrer, Herrn Prof. Leber, meinen herzlichsten Dank auszusprechen für die Ueberweisung der Untersuchungsobjecte und für die freundliche Unterstützung bei deren Untersuchung.

Erklärung der Abbildungen auf Tafel IV.

Fig. 1. Verticalschnitt durch das Kaninchenauge mit Secundärglaucom (von Versuch 69, 1886).

Fig. 1a. Längsschnitt durch den Opticuseintritt desselben Auges, stärker vergrössert.

Fig. 2. Flächenansicht der Hornhaut von dem ersten Fall, in welche die an den verschiedenen Schnitten in ihrer Lage und Ausdehnung gemessenen Defecte der Descemet'schen Membran eingetragen wurden.
a) Hornhautrand,
b) Pupillenrand,
c) innere Grenze der Vascularisation der Hornhaut,
d) innere Grenze der bindegewebigen Auflagerung an der hinteren Fläche.
e) Grenze der Defecte der Descemet'schen Membran.

Fig. 3. Durchschnitt durch das zweite Versuchsauge mit beginnender Druckexcavation des Sehnerven und Intercalarstaphylom.

Fig. 4. Verticaler Schnitt durch den normalen Sehnerveneintritt des Kaninchens, seitlich gefallen.

Fig. 5 u. 6. Desgleichen, mehr durch das Centrum der Papille gehend.

Fig. 7. Durchschnitt durch den Sehnerveneintritt des Kaninchens nach Ad. Weber.
a) im normalen Zustand,
b) bei Drucksteigerung.

Druck von Pöschel & Trepte in Leipzig.

Fig. 1.

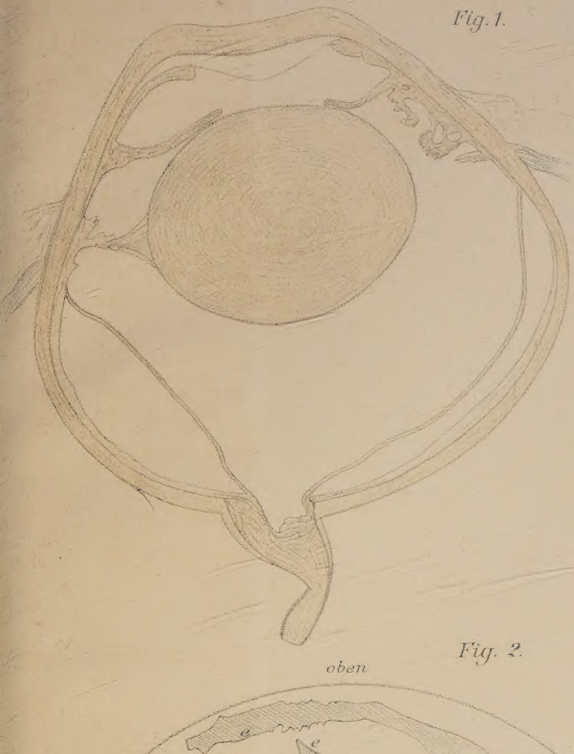

Fig. 1. a

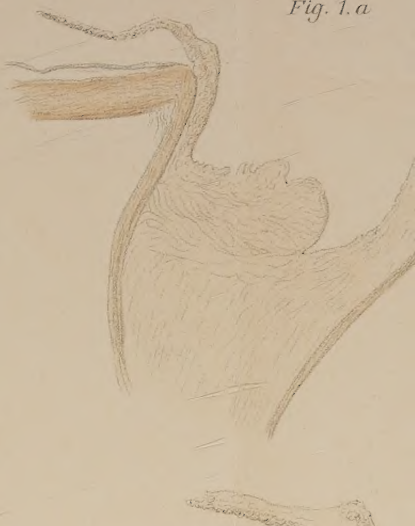

Fig. 2.

Berberich del.

Verlag v. Wilh. Eng

Fig. 4.

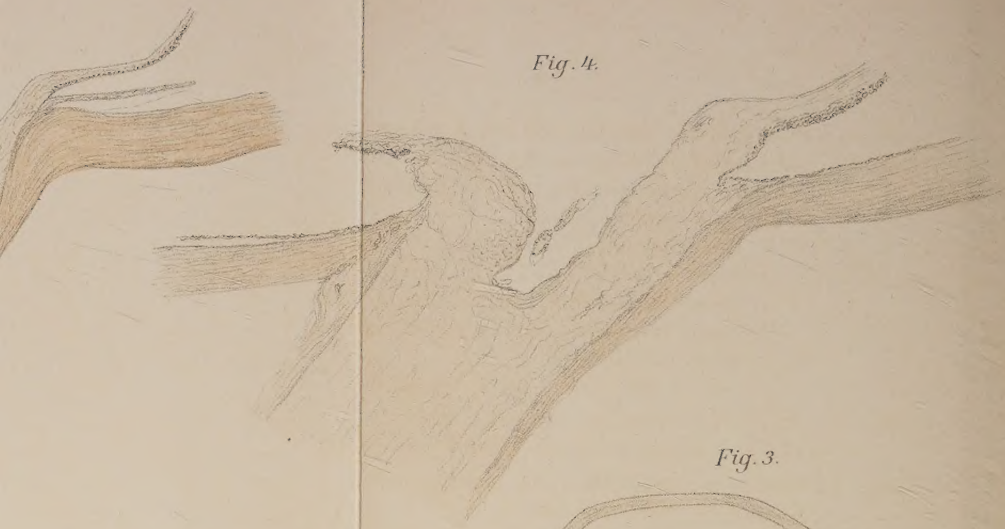

Fig. 3.

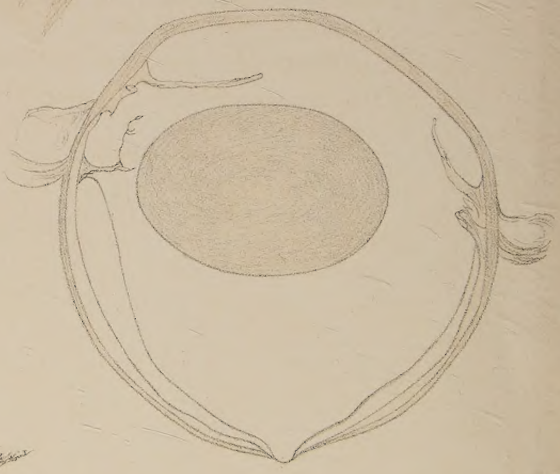

Fig. 6.

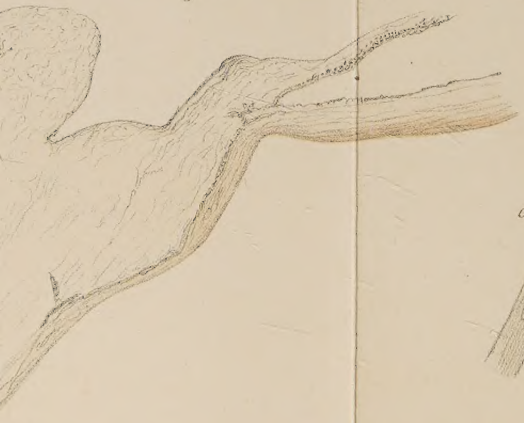

Fig. 7.

m Leipzig.

Lith. Anst. v. E. A. Funke, Leipzig.